# 腸管型リンパ腫に対し化学療法及び免疫療法を組み合わせ800日以上寛解している一例についての検討

関内どうぶつクリニック
牛草貴博

# はじめに

- 固形癌に対する免疫療法の他に最近注目されているのがリンパ腫に対する免疫療法である。２０１２年２月にNature のscientific reports にてテキサスA&M大学が抗がん剤と免疫療法の組み合わせで良好な予後を得ている報告を発表した。当院でも若齢の消化管で認められたB細胞型リンパ腫に抗がん剤を処置後に免疫療法を適応し良好な予後を得られているのでこれをあわせて報告する。

# 症例

- 症例　プロフィール
- 動物種:イヌ
- 品種:トイ・プードル 年齢:２歳2カ月齢
- 性別:雌
- 主訴

　1カ月前より嘔吐,下痢,食欲不振などの慢性消化器症状が間欠的に認められた。また幼犬のときより体重が増加せず、削痩が認められた。1歳2カ月齢で激しい嘔吐が認められた。

# 材料と方法

- L―アスパラギナーゼ、ビンクリスチン、サイクロフォスファミド、ドキソルビシンは定法に従い使用した。
- CAT療法を行うために頚静脈より10mLを可能な限り無菌的に採血した。院内に設置した培養室にて単核球層を分離の上、CD3 抗体に播種し,培養を開始した。培養開始後7日にインターロイキン2(IL-2)を感作させ、さらに7日経過後に培養し活性化させたリンパ球を回収し,生理食塩水に浮遊後、橈側皮静脈より1時間かけ注入した。

# 検査および経過

- 1歳2カ月齢で水様性下痢がみられ、対症療法を行い7病日で回復したものの34病日で激しい嘔吐が認められ来院。CBC、血液生化学検査を行ったところ、ALT および GGTの軽度上昇以外には異常は認められなかった。
- X線検査では十二指腸内に ガス貯留像が認められ、エコー検査では十二指腸壁の肥厚および腸間膜リンパ節の腫大が認められた。

# 画像

HITACHI
P:H
MI 1.6
FR:21
IKEDA SHIZUKU
3181
'09/11/27 10:19:23
Calip
D1: 2.7 mm
H -04
DUO
D1
No.125/125
BG:14 70/H/2/3/1/-/5
L65 HdTHI-R Dog Bowel 30mm
1スクロール
2
3
4
5 Ratio-Dis
6 Ratio-Area
7 Area-E

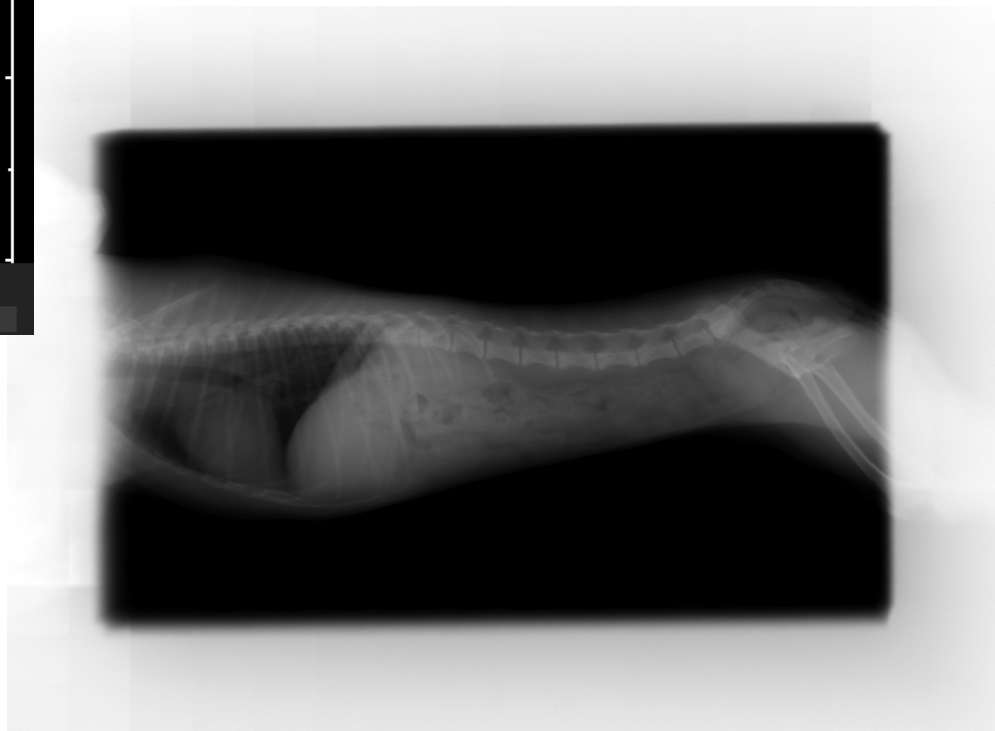

# 検査および経過

- 検査の結果,画像診断を基には病因を特定できないためご家族には、
- 1.このままさらに対症療法による経過観察
- 2.確定診断のための内視鏡または試験開腹による消化管の病理学的検索

をご提案したところ,確定診断を希望された。

# 検査および経過

- 麻酔下で内視鏡検査を行い胃で異常所見が認められた上に、幽門付近が肥厚し、内視鏡スコープがはいらなかった。そのためご家族の同意を得て開腹し、胃および十二指腸の全層生検を行った。開腹時、十二指腸は全体に充血。腸間膜リンパ節は軽度腫大が認められた。その他の臓器に異常は認められなかった。採取した胃および十二指腸の検体は、東京大学獣医病理学教室で病理検査を行った。

# 内視鏡画像

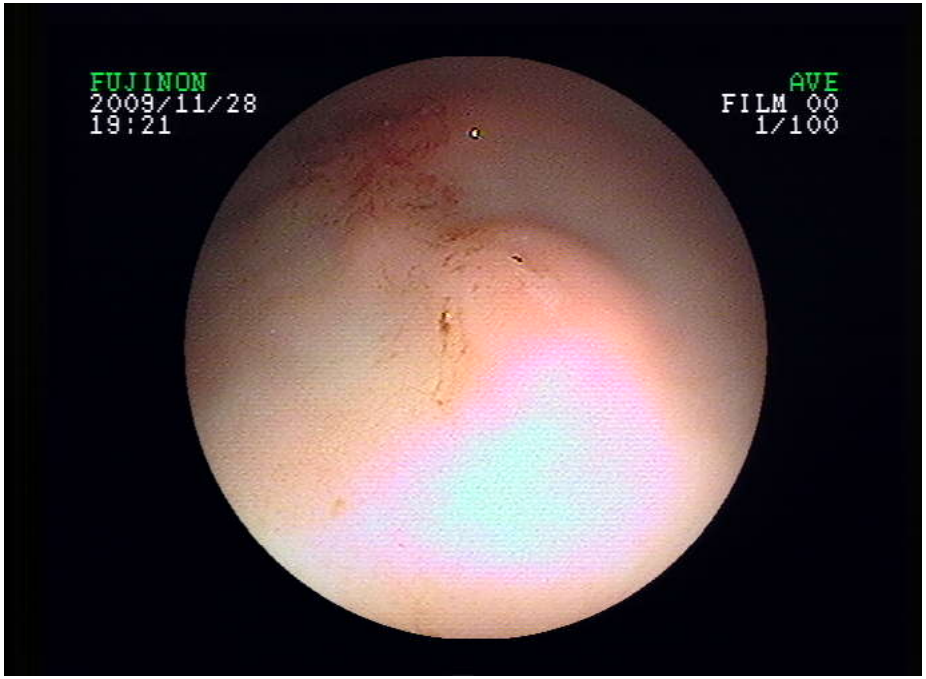
FUJINON
2009/11/28
19:21
AVE
FILM 00
1/100

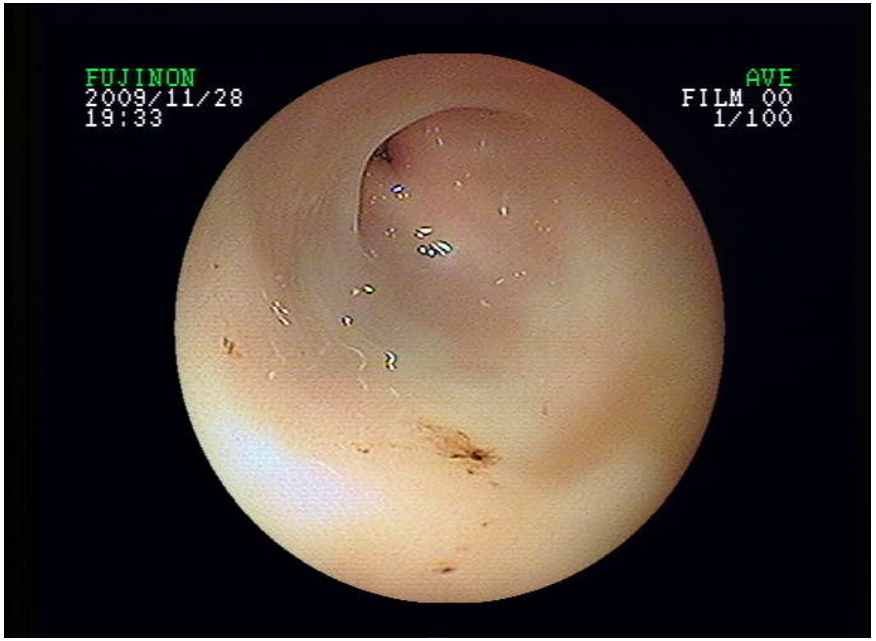
FUJINON
2009/11/28
19:33
AVE
FILM 00
1/100

# 病理組織診断

B細胞性リンパ腫
(濾胞中心型または MALT)

# 治療および経過

- 病理検査結果を基に治療についてご説明したところ、抗がん剤治療を希望された。50 病日より COPLAベースの抗癌剤治療を開始したものの肝酵素の急激な上昇が認められた。治療を行い101病日にALT 83U/L まで下がったためにドキソルビシン30mg/m2 の投与を行った。経過とともに体重、食欲は徐々に回復してきた。

# 治療および経過

- その後、129 病日にご家族が抗がん剤の副作用の軽減を目的に、CAT 療 法の併用を希望されたため、当日は午前中に来院し8mL 採血。(株)J-ARM から提供されたプロトコールに従い培養を行ない2週間目に製剤化し投与した。ご家族の希望により1カ月おきに1回投与を行った。その後、ご家族の希望により178 病日に投与したドキソルビシンを最後に、化学療法を終了し,プレドニゾロンと CAT 療法のみ継続することとした。

# 治療及び経過

- 約1カ月おきに培養した活性化リンパ球の投与を行い,266 病日以降は慢性的な消化器症状は消失,食欲、体重の増加が認められ、発毛も顕著に認められた。その後,血液検査、X線検査、エコー検査,臨床症状のいずれにおいても大きな問題がなく経過し、ＱＯＬは良好な状態で現在 800 病日を迎えている。

# 考察

- 消化器型リンパ腫は、リンパ腫の中でも統計学的に予後が悪いことが報告されている。ある文献では中央生存期間は4カ月と報告されており、消化器型リンパ腫のうち 78%がT 細胞性リンパ腫、6%が B 細胞性リンパ腫という報告があることから消化器型リンパ腫はT細胞性リンパ腫が多いことが予後の悪さに関連しているとされている。本症例は発症年齢が若齢であり、胃および十二指腸に病変が存在する消化器型リンパ腫であったものの、B細胞性リンパ腫であることが、化学療法の反応が比較的良好であった一因と考えた。

# 考察

- ２０１２年の２月にNATURE SCIENTIFIC REPORTSにテキサスA&M Colleen M.O’ConnorらがB細胞性リンパ腫において化学療法としてCHOPを行った後養子T細胞療法を行った８頭の犬について報告している。
- この報告では腫瘍無増悪期間はCHOPのみでは３００日を超えるものは０％であったが養子T細胞療法を併用したものでは５００日を超えるものが約４０％、また全生存期間はCHOPのみで５００日を超えるものが約４０％、養子T細胞療法を併用したものでは約６５％と大幅な改善が認められたことを報告している。。

# 考察

- 化学療法は178病日で終了したものの、現在800病日を過ぎても経過は良好であることから、本症例の予後には免疫細胞療法の効果は関与していると考える。これらの結果からはリンパ腫にも免疫細胞療法が高い効果を示す症例があり、さらに免疫細胞療法開始前に補助的に化学療法あるいは放射線療法を行うことで、より高い効果が得られることが推測される。

# 考察

- また,今回は抗がん剤投与期間中 にＣＡＴ療法を行ったことにより,その後は大きな副症状が認められなくなったことも利点として挙げられる。高齢な動物であったり、一般状態が悪く強力な化学療法が選択できない,またはご家族が受け入れられない症例に我々は多く遭遇する。B細胞性リンパ腫における化学療法と免疫細胞療法の併用療法は、ひとつのがん治療選択肢として検討される価値があると考える。